Neue Therapieoption bei Colitis ulcerosa

Optimales Colon-Targeting durch Kollagen aus dem Meeresschwamm | *Philipp Gebhardt*

Als auslösender Faktor der Colitis ulcerosa werden Störungen der Barrierefunktion der Darmschleimhaut angenommen. So kann es durch kommensalen Mikroorganismen zu Entzündungsreaktionen kommen, auf deren Boden sich die Erosionen und Ulcera entwickeln. In der Schleimbarriere von Betroffenen konnte ein verringerter Gehalt des Phospholipids Phosphatidylcholin (Lecithin) nachgewiesen werden. Es bildet eine schützende Barriere, die die Integrität der Schleimschicht aufrechterhält. Ein Mangel an Phosphatidylcholin führt zum Aufweichen des Mucus und zum Verlust der Barrierefunktion. Ein neuer Therapieansatz besteht darin, Lecithin durch orale Substitution zu ergänzen. Damit der Wirkstoff jedoch im Dickdarm zur Verfügung steht, muss eine vorzeitige Verdauung verhindert werden. Formulierungen, die eine gezielte Wirkstofffreisetzung gewährleisten, zeigen in klinischen Studien vielversprechende Ergebnisse.

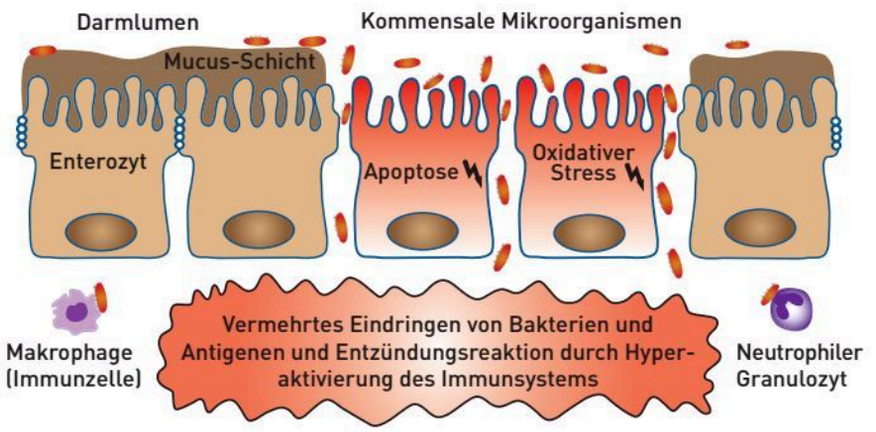

Abb. 1: Dem Darmepithel ist eine Schleimschicht (Mucus-Schicht) aufgelagert, die ein Eindringen von Bakterien und Antigenen verhindert. Bei der Colitis ulcerosa führen Veränderungen der Schleimschicht zu einer erhöhten Permeabilität und einer vermehrten Aufnahme von Antigenen. Durch die Aktivierung des Immunsystems kommt es zu einem Entzündungsprozess mit verstärkter oxidativer Belastung und Schädigung der Darmschleimhaut. [3]

Die Colitis ulcerosa ist eine chronisch-entzündliche Erkrankung des Dickdarms. Im Gegensatz zum Morbus Crohn, bei dem die gesamte Darmwand betroffen ist, beschränkt sich hier der Befall auf die oberen Wandschichten (Mukosa und Submukosa). Typischerweise beginnt die Colitis ulcerosa im Rektum und breitet sich von dort kontinuierlich in das proximale Colon aus. Je nach Befallsmuster unterscheidet man zwischen Proktitis (Befall des Mastdarms), Proktosigmoiditis (Befall des Mastdarms und des Sigmoids), Linksseitencolitis (Ausbreitung bis zur linken Flexur) und Pancolitis (Befall des gesamten Dickdarms). Gelegentlich können entzündliche Veränderungen auch über die Ileozäkalklappe, die als funktioneller Verschluss zwischen Dick- und Dünndarm dient im terminalen Ileum detektiert werden. Man spricht dann von einer „Backwash-Ileitis".

Die Ursache der Erkrankung ist unbekannt. Es konnten jedoch mehrere Genmutationen identifiziert werden, die mit dem Auftreten von chronisch-entzündlichen Darmerkrankungen in Verbindung stehen. Umweltfaktoren wie Hygienestandard und Ernährung scheinen ebenso eine wichtige Rolle zu spielen. Stress und Belastungen können wesentlich zu einem schwierigen Verlauf beitragen und aktive Schübe der Krankheit auslösen.

In Deutschland sind etwa 150 000 Einwohner an einer Colitis ulcerosa erkrankt. Bei den meisten Patienten beginnt die Erkrankung während der Schulzeit oder der Berufsausbildung und dauert während des gesamten Lebens an. Es wird berichtet, dass viele Erkrankte nach wie vor keine adäquate Therapie erhalten, was das persönliche Leiden der Betroffenen verschlimmert. [1]

Pathogenese der Colitits ulcerosa

Die Darmschleimhaut (Tunica Mukosa) ist aus einer Epitheldecke mit einschichtigem Zylinderepithel (Lamina epithelialisMukosae), einer zarten Bindegewebsschicht (Lamina propria Mukosae) und einer feinen Muskelschicht (Lamina muscularis Mukosae) aufgebaut. Mit ihrer großen Oberfläche von etwa 300 m² sorgt sie dafür, dass Nährstoffe und Wasser aus dem Darmlumen ausreichend resorbiert werden können.

Die Darmschleimhaut ist mit schleimbildenden Drüsen ausgestattet. Der Schleim haftet an der Schleimhaut und schützt sie vor den schädlichen Einflüssen von Bakterien, -toxinen und Verdauungsenzymen aus dem Darmlumen. Veränderungen der Schleimschicht führen bei der Colitis ulcerosa zum Verlust der Barrierefunktion. Dadurch können Bakterien und Antigene in die Darmschleimhaut eindringen. In der Folge kommt es zur Aktivierung von Immunzellen wie Makrophagen und neutrophilen Granulozyten. Über eine Hyperaktivierung des Immunsystems entsteht ein chronischer Entzündungsprozess, der zur Schädigung des Darmepithels führt (vgl. Abb. 1, S. 16). [3]

Bei der aktiven Colitis ulcerosa zeigen sich flächig konfluierende Schleimhautschäden, die auf dem Boden der Entzündungsreaktion entstehen. Der Übergang zu normaler Schleimhaut ist meist abrupt. Charakteristisch ist ein schubweiser Verlauf mit den Leitsymptomen blutiger Durchfall, Tenesmen und kolikartigen Bauchschmerzen. Häufig korreliert das endoskopische Befallsmuster mit dem Schweregrad der Symptome. [4]

Aufgrund der häufigen Durchfälle besteht bei den Patienten ein erhöhtes Risiko für Unterernährung und Mikronährstoffmangel. Sie sollten daher initial und im weiteren Krankheitsverlauf, besonders jedoch bei entsprechenden klinischen Zeichen auf das Vorliegen von Nährstoffdefiziten untersucht werden. [5]

Der Verlauf der Erkrankung ist nicht vorher-

sehbar. Als schwere Komplikationen können ein toxisches Megakolon oder eine Perforation der Darmwand auftreten. Eine entsprechende Akutsymptomatik muss als Notfallsituation erkannt werden, da sie eine sofortige intensivmedizinische Behandlung erfordert. Gemäß den aktuellen Leitlinien werden zur Behandlung der Colitis ulcerosa neben entzündungshemmenden Wirkstoffen (Aminosalicylate) ebenfalls Glucocorticoide und Immunsuppressiva empfohlen. [5] Eine vielversprechende Therapieoption stellt ebenfalls das Phospholipid Phosphatidylcholin (Lecithin) dar, das einen natürlichen Bestandteil der intakten Schleimschicht des Darms bildet.

Lecithin als Therapieoption bei Colitis ulcerosa

Phosphatidylcholin (PC) ist ein amphiphiles („beides liebendes") Molekül, dass sowohl einen lipophilen als auch einen hydrophilen Molekülteil besitzt. In einer wässrigen Umgebung orientieren sich die lipophilen Fettsäureketten zueinander, während sich die hydrophilen Kopfgruppen nach außen, zum Wasser hin ausrichten. Die entstehenden Phospholipid-Doppelschichten finden sich als strukturbildender Bestandteil in den Zellmembranen tierischer und pflanzlicher Zellen.

PC wird ebenfalls in den Darmschleim sezerniert und bildet an der Oberfläche der Schleimschicht eine schützende Barriere, die den Schleim an die Schleimhaut bindet und dessen Integrität aufrechterhält. Im Vergleich zu Gesunden wurde bei Patienten mit Colitis ulcerosa ein um 70 Prozent verringerter PC-Gehalt in der Mucus-Schicht nachgewiesen, unabhängig davon, ob die Schleimhaut entzündet war oder nicht. Es wird vermutet, dass ein Mangel an PC zum Aufweichen und zum Verlust der Barrierefunktion der Schleimschicht führt. [7]

Das Phospholipid wird von der ilealen Mukosa, der Schleimhaut des Dünndarms sezerniert und wandert an der Oberfläche des Mucus durch den Dickdarm. Die Konzentration des Phospholipids nimmt dabei ab, sodass sich die geringsten Mengen in der Schleimschicht des Rektums finden. Entsprechend dem Grad der Verminderung des PC-Gehalts im Schleim beginnt die Erkrankung deshalb stets im Rektum und breitet sich von dort kontinuierlich nach proximal hin aus.

Ein neuerer Behandlungsansatz der Colitis ulcerosa besteht darin, fehlendes PC in der Mukosa durch orale Substitution zu ergänzen. Damit das Phospholipid jedoch nicht bereits im oberen Verdauungstrakt enzymatisch hydrolysiert und resorbiert wird, muss es so „verpackt" werden, dass es erst in weiter unten gelegenen Darmabschnitten freigesetzt wird und dort zur Verfügung steht. [7] Eine verzögerte Freisetzung wird klassischerweise durch ein Coating mit Eudragit S 100 erreicht, das sich aufzulösen beginnt, sobald das Milieu des Darms basisch wird. Erste Untersuchungen mit entsprechend formulierten Wirkstoffen konnten bereits Belege für die Wirksamkeit liefern.

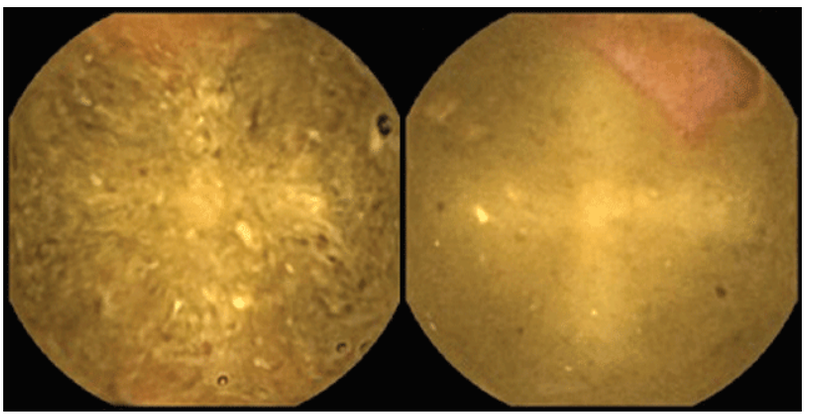

Abb. 2: Im Darm freigesetztes Lecithin legt sich zusammen mit dem Schwammkollagen wie ein Schutzfilm auf die Colon-Schleimhaut. Die Abbildungen zeigen PillCam®-Aufnahmen aus dem Darm, die fünf (links) beziehungsweise sieben (rechts) Stunden nach der Einnahme einer entsprechenden Formulierung aufgenommen wurden. Im rechten Bild ist oben ein kleines Stück noch freie Schleimhaut zu sehen.

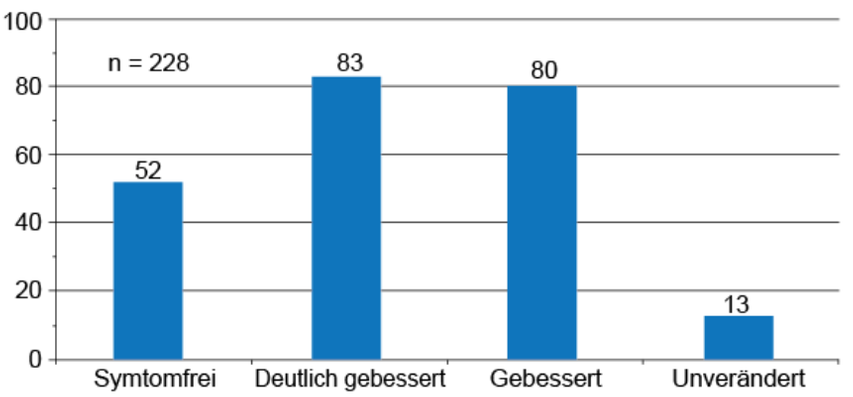

Abb. 3: Daten einer Phase-IV-Studie mit 228 Teilnehmern mit Colitis ulcerosa. Nach vierwöchiger Einnahme von dreimal täglich 2 g Lecithin (Sojalecithin, 30 % PC, GMO-frei), das mit Kollagen aus dem Meeresschwamm Chondrosia reniformis Nardo formuliert wurde, besserte sich die Symptomatik bei der Mehrheit der Teilnehmer deutlich. *Grafik: nach [13]*

Klinische Studien zur Wirksamkeit

In einer klinischen Studie mit 60 Patienten mit chronisch aktiver Colitis ulcerosa führte eine Supplementation von viermal täglich jeweils 1,5 g einer PC-reichen Formulierung (Sojalecithin mit 30 % PC) mit verzögerter Freisetzung nach drei Monaten bei 53 Prozent der Teilnehmer zu einer Remission. In der Placebogruppe wurde eine klinische Remission dagegen nur von zehn Prozent der Teilnehmer erreicht. Ein Wirkungseintritt konnte nach zwei bis vier Wochen beobachtet werden. Bei der Behandlung traten keine nennenswerten Nebenwirkungen auf. [8]

Eine zweite Studie mit 60 Patienten mit hoher Erkrankungsaktivität unter Glucocorticoiden zeigte deutliche Verbesserungen bei der Hälfte der Probanden. Während 80 Prozent der Teilnehmer, die eine PC-Formulierung erhielten, die Glucocorticoide ohne eine relevante Verschlimmerung der Erkrankung absetzen konnten, war das nur bei zehn Prozent der Probanden, die Placebo erhielten der Fall. [9]

In einer Dosisfindungsstudie wurden effektive Dosierungen im Bereich von ≥1 g bis 4 g gefunden. Nach zwölf Wochen erreichten 30 Prozent der Patienten eine klinische Remission, die täglich 1 g verzögert freigesetztes PC erhielten. Bei einer Dosierung von täg-

lich 3 g war das bei 50 Prozent beziehungsweise bei einer Dosierung von täglich 4 g bei 60 Prozent der Patienten der Fall. [10]

Optimales Colon-Targeting

Ein innovatives Verfahren, das eine gezielte Wirkstofffreisetzung im Darm ermöglicht, bietet das Kollagen aus dem essbaren Meeresschwamm Chondrosia remiformis Nardo. Das Schwammkollagen ist im sauren Milieu des Magens nicht löslich. Es eignet sich hervorragend, um das Lecithin magensaftresistent zu überziehen und vor einer vorzeitigen Hydrolyse zu schützen: Bei steigendem pH-Wert, im Bereich des terminalen Ileums, quillt das Kollagen gelartig auf. Wie ein Schutzfilm legt es sich mit dem Lecithin auf die Colon-Schleimhaut, die bereits nach einer Tagesdosis für mehr als acht Stunden vor schädlichen Einflüssen abgeschirmt wird (vgl. Abb. 2, S. 17). [11, 12] Eine Phase-IV-Studie mit einem mit Schwammkollagen umhüllten im Colon freisetzenden Lecithin, konnte bei der Mehrzahl der Teilnehmer eine deutliche Besserung der Symptome aufzeigen (vgl. Abb. 3, S. 17) [13].

Fazit

Der neue Behandlungsansatz mit Phosphatidylcholin zeichnet sich durch ein günstiges Nebenwirkungsprofil aus und zeigte in den Untersuchungen vielversprechende Ergebnisse. Als natürliche Option, die eine gezielte Wirkstofffreisetzung ermöglicht, bietet sich das Kollagen aus dem essbaren Meeresschwamm Chondrosia reniformis Nardo an. Das Schwammkollagen quillt im Bereich des terminalen Ileums auf und bildet ein Gel, dass sich zusammen mit dem Phosphatidylcholin als schützende Schicht auf die Schleimhaut des Dickdarms legt. Daten aus einer Phase IV-Studie lieferten bereits vielversprechende Ergebnisse. Der Verlauf der Erkrankung ist jedoch nicht vorhersehbar. Daher werden regelmäßige Überwachungskoloskopien empfohlen. [5] ■

Keywords: *Mikronährstoffe, Gastroenterologie, Forschung, Orthomolekulare Medizin, chronisch-entzündliche Darmerkrankung*

Philipp Gebhardt

Nach einem naturwissenschaftlichen Studium war Philipp Gebhardt zwölf Jahre in der Lebensmittel- und Pharmaindustrie tätig. Davon widmete ersich mehr als fünf Jahren der Entwicklung von Nahrungsergänzungsmitteln.
Nun gründete er sein eigenes Unternehmen, das sich auf Produkte für die Unterstützung und den Schutz der Mitochondrien, der „Kraftwerke der Zelle" spezialisiert hat.

Kontakt:
p.gebhardt@mitotherapie.de

Literaturhinweis

[1] Kucharzik, T., Dignass, A. U., Atreya, R., Bokemeyer, B., Esters, P., Herrlinger, K., ... & Schreiber, S. (2019). Aktualisierte S3-Leitlinie Colitis ulcerosa. Zeitschrift für Gastroenterologie, 57(11), 1321–1405

[2] Ghosh S, Shand A, Ferguson A. (2000). Ulcerative colitis. British Medical Journal, 320(7242), 1119–1123.

[3] Atreya, I., Atreya, R., &Neurath, M. F. (2008). NF-κB in inflammatory bowel disease. Journal of internal medicine, 263(6), 591–596.

[4] Langan, R. C., Gotsch, P. B., Krafczyk, M. A., & Skillinge, D. D. (2007). Ulcerative colitis: diagnosis and treatment. American family physician, 76(9).

[5] Kucharzik, T., Dignass, A. U., Atreya, R., Bokemeyer, B., Esters, P., Herrlinger, K., ... & Schreiber, S. (2018). Aktualisierte S3-Leitlinie Colitis ulcerosa der Deutschen Gesellschaft für Gastroenterologie, Verdauungs- und Stoffwechselkrankheiten (DGVS). Zeitschrift für Gastroenterologie, 56(09), 1087–1169.

[6] Korytowski, A., Abuillan, W., Amadei, F., Makky, A., Gumiero, A., Sinning, I., ... & Tanaka, M. (2017). Accumulation of phosphatidylcholine on gut Mukosal surface is not dominated by electrostatic interactions. Biochimica et Biophysica Acta (BBA)-Biomembranes, 1859(5), 959–965.

[7] Stremmel, W., Hanemann, A., Ehehalt, R., Karner, M., & Braun, A. (2010). Phosphatidylcholine (lecithin) and the mucus layer: Evidence of therapeutic efficacy in ulcerative colitis?. Digestive diseases, 28(3), 490–496.

[8] Stremmel, W., Merle, U., Zahn, A., Autschbach, F., Hinz, U., & Ehehalt, R. (2005). Retarded release phosphatidylcholine benefits patients with chronic active ulcerative colitis. Gut, 54(7), 966–971.

[9] Stremmel, W., Ehehalt, R., Autschbach, F., & Karner, M. (2007). Phosphatidylcholine for steroid-refractory chronic ulcerative colitis: a randomized trial. Annals of internal medicine, 147(9), 603–610.

[10] Stremmel, W., Braun, A., Hanemann, A., Ehehalt, R., Autschbach, F., & Karner, M. (2010). Delayed release phosphatidylcholine in chronic-active ulcerative colitis: a randomized, double-blinded, dose finding study. Journal of clinical gastroenterology, 44(5), e101–e107.

[11] Pergament V., Fotaki, N. Study of release properties from marine sponge collagen coated formulations. American Association of Pharmaceutical Scientists, Abstract, 2011

[12] Pergament , V., Güldütuna, S., Fotaki, N. Development of marine sponge collagen coated lecithin formulations for the treatment of inflammatory Bowel Disease. American Association of Pharmaceutical Scientists, Abstract, 2013

[13] Schatton, W. (2018). IGNK-Symposium Kos.